

成人領域における代表的な心臓手術として冠状動脈バイパス手術があげられます。この手術では、冠状動脈の狭窄や閉塞により虚血になっている心筋にバイパス経路より十分な血流を供給することにより、症状や心機能さらには生命予後の改善が期待されます。グラフトの評価は、通常術後1-2週時点で冠動脈造影（グラフト造影）により行っていますが、グラフトの良好な開存が手術の成否に直結するわけですから術中評価も重要です。術中評価として、通常は血流計による評価を行っていますが、可視化が困難な方法であり、十分な評価ができないこともあります。最近、近赤外蛍光を用いた血管撮影システムを導入し血流を可視化することができるようになりましたので、従来の評価法とあわせてご紹介させていただきます。

1) 超音波血流計による術中グラフト評価

これは従来から行っている術中のグラフト評価法です。トランジットタイム法による血流量測定で、本法は簡便かつ信頼性が高いことが示されています。バイパス吻合終了時点でプローベにグラフトをはさむことで評価可能です。血流量の絶対値に加えて血流パターンを解析することでかなり信頼性の高い評価が可能です。冠動脈血流は拡張期の血流が主体ですので、図1に示すように拡張期主体の血流が確認できればグラフトの開存は良好と判断します。

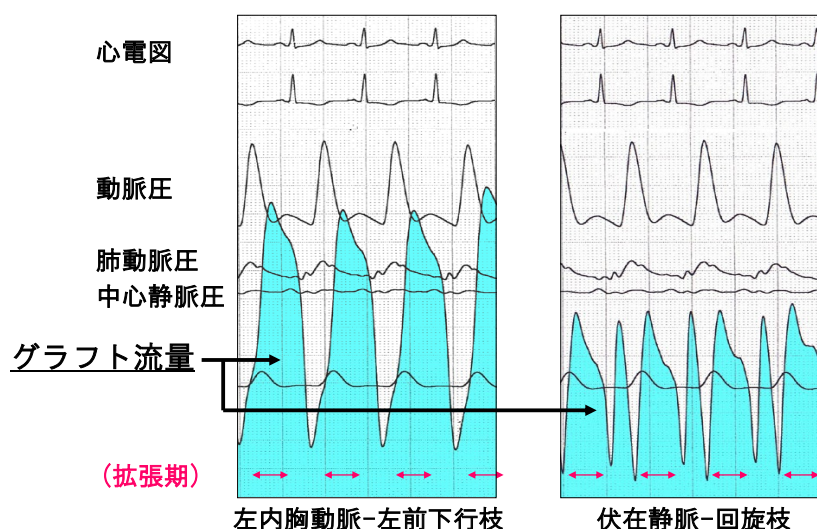


図1 超音波血流計による術中のグラフト評価

(左：左前下行枝にバイパスした左内胸動脈グラフトの血流)
(右：大動脈から回旋枝にバイパスした伏在静脈グラフトの血流)

いずれも拡張期優位に血流が認められ、実測血流量は内胸動脈グラフト80ml/min、伏在静脈グラフト45ml/minでした。

しかしながらグラフト造影のように可視化できるわけではありませんので、ときとして評価の信憑性に疑問が生じることもあります。

2) 近赤外蛍光カラーカメラシステムによるグラフト評価

この方法はインドシアニングリーン（ICG）を投与して近赤外線照射の際にICGが近赤外蛍光を発生し、この蛍光を特殊カメラで撮影することで、非侵襲的に血流を可視化するものです。モニターはカラー画像で、冠動脈やグラフトと周囲組織の関係が一目でわかり、非常に有用と期待しています。図2に本システムによる画像を示しますが、冠動脈やグラフトがはっきりと確認できます。実際には蛍光を発生した血流として可視化できますので、血管造影と同様に血流そのものを視覚的に確認できる点は外科医にとって非常に有用と感じています。ただ本法は表面近くの血管の評価が可能です。心臓の裏面などは脱転しないかぎり評価は難しく、血管造影に取って代わる状況にはいたっていません。

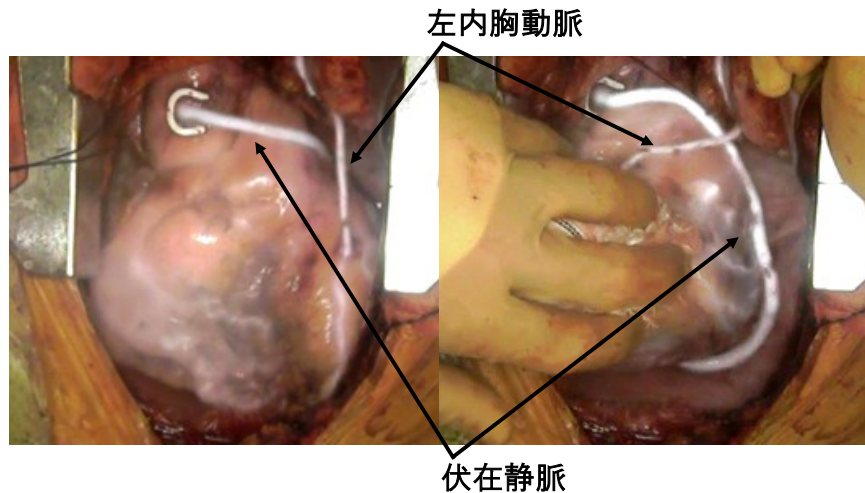


図2 近赤外蛍光カラーカメラシステムによる術中グラフト造影

(左；心前面の撮影、右；心臓を脱転し裏側のグラフトの撮影)
内胸動脈グラフトと伏在静脈グラフトの白色蛍光の血流がはっきりと確認できました。

冠動脈バイパス手術では扱う血管が2mm程度であり吻合後の血流評価は非常に重要です。近赤外蛍光カラーカメラシステムによる術中グラフト評価のみで必要十分かどうかは議論のあるところですが、少なくとも血流の可視化が可能となり手術成績の更なる向上に貢献できるものと期待しています。

心臓血管外科部長：栗栖 和宏