消化器内科

好酸球性消化管疾患

医長　藤澤　聖
Fujisawa Kiyoshi

好酸球性消化管疾患は消化管に好酸球が浸潤する慢性炎症性アレルギー疾患の総称とされています。

近年報告が増えている好酸球性食道炎や、従来本邦で呼称されていた好酸球性胃腸症を含んだ疾患概念です。症状は腹痛、下痢、嘔吐で腹水が貯留する場合もあります。好酸球性食道炎では嚥下障害やつかえ感の訴えがあります。アレルギー疾患の病歴や末梢血好酸球の増加も重要な所見です。内視鏡像は食道炎の場合は特徴的な縦走溝、輪状溝、微細な白斑などを認めますが、胃や腸管では特徴的な所見があるわけではなく非特異的な発赤やびらん、浮腫像などが見られるようです。診断に重要なのは組織学的に消化管内に好酸球の浸潤が見られることを証明することであり、好酸球性消化管疾患を疑った場合は一見正常な粘膜も含め複数の生検を行うべきと考えられます。以上より好酸球増多を認め、胃腸症状を有する患者さんに対しては好酸球性消化管疾患を疑い内視鏡を施行し積極的に複数個の生検を行い好酸球性消化管疾患の除外を行う必要があります。もしこのような患者さんがおられましたらご紹介いただけますと幸いです。

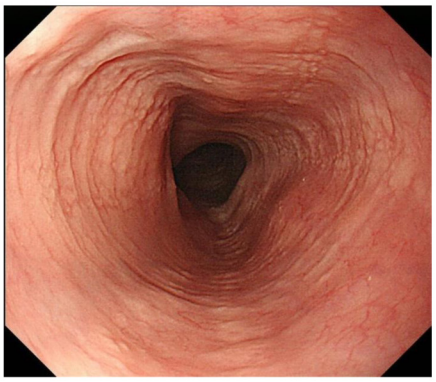

好酸球性消化管疾患 1

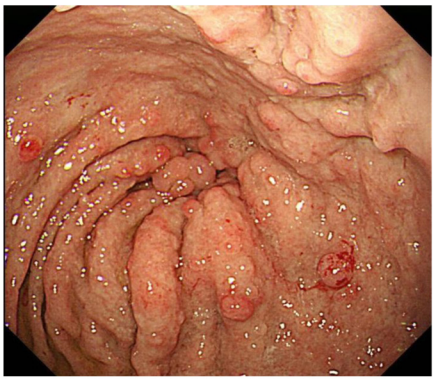

好酸球性消化管疾患 2